Клинические рекомендации

Кисты, образовавшиеся в процессе формирования зубов (фолликулярная киста, одонтогенная киста, образовавшаяся в процессе формирования зубов)

Кодирование по Международной статистической классификации болезней и проблем, связанных со здоровьем: К09.00, К09.03, К09.09

Возрастная категория: дети

Год утверждения:

Разработчик клинической рекомендации:

1) Стоматологическая ассоциация России

Оглавление

Список сокращений....4

Термины и определения....5

1. Краткая информация по заболеванию или состоянию....6

1.1 Определение заболевания или состояния....6

1.2 Этиология и патогенез заболевания или состояния....6

1.3 Эпидемиология заболевания или состояния....6

1.4 Особенности кодирования заболевания или состояния по Международной статистической классификации болезней и проблем, связанных со здоровьем....6

1.5.1. Классификация заболевания или состояния....6

1.6 Клиническая картина заболевания или состояния....7

2. Диагностика заболевания или состояния, медицинские показания и противопоказания к применению методов диагностики....7

2.1 Жалобы и анамнез....8

2.1.1 При сборе анамнеза необходимо учитывать:....8

2.2 Физикальное обследование....8

2.3 Лабораторные диагностические исследования....9

2.4 Инструментальные диагностические исследования....9

2.5 Иные диагностические исследования....10

2.5.1. фото- и видеосъемка с помощью внутриротовой видеокамеры....10

3. Лечение, включая медикаментозную и не медикаментозную терапии, диетотерапию, обезболивание, медицинские показания и противопоказания к применению методов лечения....10

3.1 Консервативное лечение....10

3.2 Хирургическое лечение....10

3.2.1. Алгоритм и особенности проведения хирургического вмешательства....11

3.2.2. Осложнения во время операции и послеоперационном периоде....11

4. Медицинская реабилитация, медицинские показания и противопоказания к применению методов реабилитации....12

5. Профилактика и диспансерное наблюдение, медицинские показания и противопоказания к применению методов профилактики....12

5.1 Профилактика....12

5.2 Диспансеризация.....13

6. Организация оказания медицинской помощи.....13

7. Дополнительная информация, влияющая на течение и исход заболевания.....13

Критерии оценки качества медицинской помощи.....14

Список литературы.....16

Приложение А1. Состав рабочей группы по разработке и пересмотру клинических рекомендаций 17

Приложение А2. Методология разработки клинических рекомендаций.....18

Приложение В Информация для пациента.....21

Список сокращений

МКБ 10 - международная классификация болезней 10-го пересмотра

МКБ-С - Международная классификация стоматологических болезней на основе МКБ-10.

ЗЧС - зубочелюстная система

ЗЧА - зубочелюстные аномалии

ЦНС - центральная нервная система

ЭО - эмалевый орган

ЗЗ - зачаток зуба

СКЗ - сверхкомплектный зуб

ЭОД - электроодонтодиагностика

Термины и определения

Киста - опухолеподобное, полостное, доброкачественного характера образование, локализующееся в костных или мягких тканях, имеющее жидкое или полужидкое содержимое. Внутренняя поверхность оболочки кисты выстлана многослойным плоским эпителием, снаружи покрыта слоем фиброзной, соединительной ткани.

Зубной зачаток - обособленное тканевое образование, из которого в эмбриогенезе формируется зуб; состоит из зубного (эмалевого) органа, зубного сосочка и зубного мешочка.

Эмалевый орган - часть зубного зачатка состоящая из эпителиальных клеток.

Зубной сосочек - часть зубного зачатка в виде компактного скопления мезенхимных клеток, окруженных эмалевым органом.

Зубной мешочек – часть зубного зачатка состоящая из мезенхимальных клеток, окружающих эмалевый орган и образующие оболочку зубного зачатка.

Зубосодержащая (фолликулярная) киста - развивается из эмалевого органа непрорезавшегося зуба, преимущественно третьего моляра или клыка.

Одонтогенная киста - возникает в результате спонтанной пролиферации одонтогенных эпителиальных остатков, сохранившихся внутри челюстей и десен.

Эпителиальные кисты - различают кисты эволюционного (пороки развития челюстей и зачатков зубов) и воспалительного генеза (от молочных и постоянных зубов).

Десневая киста - киста, развивающаяся из зубообразующей пластинки (служит основой для формирования молочных и постоянных зубов) в результате нарушения ее пролиферации.

Узелок Бона (киста новорожденного) - эпителиальные кисты у детей до 3 - х месяцев, расположенные на щечных и язычных поверхностях альвеолярного отростка верхней и/или нижней челюсти. Представляют собой остатки тканей слизистых желез.

Фолликул - полость, в которой происходит закладка и развитие зуба.

Третий моляр (“зуб мудрости”) - зуб постоянного зубного ряда, расположенный за вторым моляром. “Зубом мудрости” он называется из - за того, что прорезывание происходит в старшем школьном или еще более позднем периоде жизни человека.

Клык - третий от центральной линии по счету зуб зубного ряда, расположенный сразу за резцами.

Ретенция - задержка прорезывания сформированного зуба.

Дистопия - неправильное положение зуба, возникающее в процессе его прорезывания.

Сверхкомплектный зуб - это стоматологическая аномалия, которая определяется как присутствие зуба или любой ткани зуба сверх набора 20 молочных и 32 постоянных зубов.

1. Краткая информация по заболеванию или состоянию

1.1 Определение заболевания или состояния

Фолликулярная киста – это внутрикостное полостное ретенционное образование, которое обусловлено нарушением развития зубного фолликула.

Одонтогенные кисты, образовавшиеся в процессе формирования зубов:

Десневая киста - киста, развивающаяся из зубообразующей пластинки (служит основой для формирования молочных и постоянных зубов) в результате нарушения ее пролиферации.

Узелок Бона (киста новорожденного) - эпителиальные кисты у детей до 3 - х месяцев, расположенные на щечных и язычных поверхностях альвеолярного отростка верхней и/или нижней челюсти. Представляют собой остатки тканей слизистых желез. [1, 5]

1.2 Этиология и патогенез заболевания или состояния

Фолликулярная киста – заболевание врожденное. Формирование кисты происходит после дифференцировки твердых тканей зачатка зуба вследствие кистозной дегенерации эпителия эмалевого органа, окружающего коронку зуба.

Десневая киста, киста новорожденного, узелок Бона - заболевание врожденное. Развитие кисты происходит из зубообразующей пластинки в результате нарушения ее пролиферации. [1, 5]

1.3 Эпидемиология заболевания или состояния

Распространенность фолликулярных кист составляет 8% от общего числа больных с кистами челюстей. [2]

1.4 Особенности кодирования заболевания или состояния по Международной статистической классификации болезней и проблем, связанных со здоровьем

Международная классификация стоматологических болезней МКБ-10

К09.0 Кисты, образовавшиеся в процессе формирования зубов

К09.03 Фолликулярная киста

К09.09 Одонтогенная киста, образовавшаяся в процессе формирования зубов неуточненная

1.5.1. Классификация заболевания или состояния

- дентальная - одонтогенная киста, окружающая непрорезавшийся зуб (обычно содержит коронку нормально сформированного зуба);
- киста прорезывания - фолликулярная киста, представленная расширением пространства около коронки прорезывающегося (молочного или постоянного) зуба у детей.
- десневая - эпителиальная киста, расположенная на слизистой оболочке верхней или нижней челюсти, заполнена кератином. [1]

1.6 Клиническая картина заболевания или состояния

При наличии узелка Бона родители ребенка обращают внимание на образование округлой формы, диаметром 1 - 3мм, с гладкой поверхностью, белесоватого цвета.

При наличии фолликулярной кисты клиническая картина определяется видом, локализацией, размерами кисты, наличием или отсутствием осложнений в виде нагноения кисты, патологического перелома челюстей.

При кистах небольшого размера жалобы могут отсутствовать. Появление жалоб обычно связано с возникновением деформации челюсти, подвижностью зубов, патологическим переломом. Жалобы могут быть на обострение воспалительных явлений, нагноение кист, “припухание” десны, общее недомогание, ощущение “инородного” тела, затруднение носового дыхания. Жалобы на чувство тяжести в средней зоне лица, головную боль на стороне поражения характерны для нагноившейся кисты, прорастающей в верхнечелюстную пазуху. В ряде случаев беспокоит чувство онемения или покалывания в области угла рта, участков слизистой оболочки альвеолярного отростка. Эти жалобы связаны с компрессией кистой ствола нижнего альвеолярного нерва. [1, 5]

2. Диагностика заболевания или состояния, медицинские показания и противопоказания к применению методов диагностики

Главная задача при диагностике заключается в выявлении клинических признаков наличия кисты, определении степени тяжести и выбора соответствующего метода лечения.

Диагностика десневой кисты включает тщательный опрос родителей и осмотр ребенка.

Диагностика фолликулярной кисты включает сбор анамнеза, клинический осмотр, опрос ребенка (по достижении 4 - летнего возраста) и дополнительные методы обследования.

Следует учитывать особенности диагностических мероприятий у детей:

- различный уровень объективности получаемой при расспросе информации от ребенка и третьих лиц (родители по-разному интерпретируют жалобы и анамнез);
- субъективность ощущений ребенка при проведении диагностических тестов;
- различный уровень взаимодействия врача, пациента и родителей;
- невозможность проведения сложных диагностических манипуляций из-за возрастных и психо - эмоциональных особенностей ребенка.

2.1 Жалобы и анамнез

2.1.1 При сборе анамнеза необходимо учитывать:

- возраст ребенка;
- наличие сопутствующей патологии;
- жалобы пациента;
- давность и динамика заболевания;
- наличие травмы в прошлом и в настоящее время;
- наличие вредных привычек наличие соматических заболеваний и аллергических реакций, обязательно должна быть заполнена анкета о здоровье ребенка;
- наличие непереносимости лекарственных препаратов и материалов, используемых на данном этапе лечения;
- наличие и регулярность индивидуальной гигиены полости рта;
- предыдущие обращения к стоматологу – как вел себя ребенок, как и в каком объеме проводилось лечение, применялось ли ранее местное обезболивание;
- наличие или отсутствие ортодонтического лечения. [3]

2.2 Физикальное обследование

При физикальном обследовании устанавливается наличие припухлости, увеличение регионарных лимфатических узлов, выбухания кортикальной пластинки, подвижность зубов, изменения слизистой оболочки. В зависимости от клинической картины выбирают метод лечения.

1. внешний осмотр

- возможно нарушение конфигурации лица за счет врожденных заболеваний, сопутствующей общесоматической патологии, нарушении прикуса;
- наличие травматического повреждения кожи, губ (ссадины, гематомы).

2. внутриротовое обследование

- осмотр слизистой оболочки полости рта, языка, уздечки языка, дна полости рта (выявление явлений воспалительных заболеваний слизистой оболочки полости рта, выявления рубцов уздечки языка после ранее проведенных операций);
- изменение коронковых частей зубов (изменение цвета зуба, наличие отлома коронки, трещины в твердых тканях, положение зуба в зубном ряду);
- обнаружение и исследование кариозной полости (расположение, глубина, наличие сообщения с полостью зуба, болезненность при зондировании, наличие грануляционной ткани);
- оценка состояния всех имеющихся зубов (при осмотре зуба выявляется перелом коронки различной степени, изменение положения зуба в зубном ряду, что говорит о перенесенной травме).

Целенаправленно выявляют:

- неадекватное психоэмоциональное состояние пациента перед лечением;
- острые поражения слизистой оболочки рта и красной каймы губ;
- острые воспалительные заболевания органов и тканей рта;
- заболевания тканей пародонта в стадии обострения;
- неудовлетворительное гигиеническое состояние рта;
- отказ от лечения. [3]

2.3 Лабораторные диагностические исследования

После выявления фолликулярных кист при подозрении на малигнизацию проводится цитологическое исследование пунктата. [1]

2.4 Инструментальные диагностические исследования

Для выявления фолликулярных кист используют:

- прицельную рентгенографию;
- боковой снимок;
- внутриротовой снимок “на прикус”;
- снимок околоносовых пазух;
- снимок черепа в прямой проекции;

- передний снимок нижней челюсти
- обзорную рентгенографию;
- компьютерную томографию;
- ЭОД. [1]

Уровень убедительности В (уровень достоверности доказательств – 2)

2.5 Иные диагностические исследования

2.5.1. фото- и видеосъемка с помощью внутриротовой видеокамеры

Позволяет обнаружить, оценить патологические изменения слизистой оболочки полости рта, визуализировать результаты исследования на экране, обсудить их с пациентом и его представителями, произвести фотографирование непосредственно в полости рта.

Уровень убедительности В (уровень достоверности доказательств – 2)

3. Лечение, включая медикаментозную и не медикаментозную терапии, диетотерапию, обезболивание, медицинские показания и противопоказания к применению методов лечения

Существует три основных вида оперативных вмешательств по поводу одонтогенных кист челюстей:

- цистотомия;
- цистэктомия (закрытый и открытый способ ведения костной раны);
- цистотомия [1]

Процесс лечения завершается рекомендациями по срокам повторного обращения, профилактике возможных осложнений и возможной реабилитации пациента.

3.1 Консервативное лечение

При наличии десневой кисты у новорожденного рекомендовано наблюдение за образованием, самостоятельная резорбция кисты происходит до 3 месяцев жизни ребенка. Консервативное методы лечения при фолликулярных кистах не предусмотрены [1, 5, 6].

Уровень убедительности В (уровень достоверности доказательств – 2)

3.2 Хирургическое лечение

Существует несколько видов операций:

- цистотомия;
- цистэктомия;
- цистостомия [1]

Уровень убедительности В (уровень достоверности доказательств – 2)

Комментарии.

3.2.1. Алгоритм и особенности проведения хирургического вмешательства

Перед проведением вмешательства проводится анестезия (аппликационная, инфильтрационная, проводниковая). Перед проведением инфильтрационной анестезии место вкола иглы обрабатывается аппликационным анестетиком.

Особенности применения анестезии у детей:

- *используются анестетики с низким содержанием вазоконстриктора или без вазоконстриктора.*
- *перед проведением инъекции желательно применение средств для аппликационной анестезии в виде гелей.*
- *если местная анестезия проводится впервые необходимо дать понятные объяснения ребенку по поводу будущих ощущений (что онемение тканей будет временным и не представляет для него опасности), так как дети часто пугаются непривычных ощущений.*
- *необходимо дать рекомендации родителям по поведению проведения анестезии для предотвращения травматических повреждений слизистой оболочки полости рта.*

- цистостомия - рассечение стенки кисты с целью эвакуации ее содержимого. Эту операцию производят по экстренным показаниям при остром гнойно - воспалительном процессе. После стихания острых воспалительных явлений края раны сближаются (срастаются), отток содержимого кисты прекращается, то есть вновь включаются механизмы роста кисты или образуется свищевой ход;
- цистэктомия - удаление всей эпителиально - соединительной выстилки (оболочки кисты) костной полости. Операция завершается сближением краев раны слизистой оболочки альвеолярного отростка (закрытый способ ведения костной раны) либо костную полость заполняют тампоном (открытый способ);
- цистотомия - удаление (иссечение) части стенки кисты и создание условий для длительного сообщения (с полостью рта, полостью носа, верхнечелюстной

пазухой), устраняющего основной механизм роста кисты - повышении гидростатического давления. [1]

3.2.2. Осложнения во время операции и послеоперационном периоде

- возникновение кровотечения из нижней альвеолярной артерии;
- повреждение нижнего альвеолярного нерва и, как следствие, возникновении парестезии в послеоперационном периоде;
- при проведении операции на верхней челюсти - перфорация дна гайморовой пазухи;
- перелом инструмента;
- перелом нижней челюсти [1].

4. Медицинская реабилитация, медицинские показания и противопоказания к применению методов реабилитации

После проведения хирургического лечения необходимо:

- после вмешательства ребенку рекомендуется сразу приложить холод на кожные покровы в проекции послеоперационной области;
- если операция проходила в амбулаторных условиях детям дают обезболивающее и рекомендуют съесть мороженое (лизать языком), просят соблюдать охранительный режим молчания в первые сутки после операции. Следует избегать физических нагрузок в первую неделю после операции;
- детям и родителям разъясняют правила и режим антисептической обработки послеоперационной области и способы проведения гигиенических процедур полости рта;
- назначается повторные осмотр через 7 дней. [3, 4]

Уровень убедительности В (уровень достоверности доказательств – 2)

5. Профилактика и диспансерное наблюдение, медицинские показания и противопоказания к применению методов профилактики

5.1 Профилактика

Исходя из современных представлений о возникновении и диагностики кист, образовавшихся в процессе формирования зубов, профилактика должна осуществляться по нескольким направлениям:

- исключение патологических экзогенных и эндогенных факторов, влияющих на женщину во время беременности;
- своевременная диагностика кист врачами - стоматологами при проведении плановых профилактических осмотров;
- организация врачом стоматологом - терапевтом консультации врача стоматолога - хирурга для детей с подозрением на наличие кист;
- своевременное выявление врачами стоматологами - терапевтами детей с патологией ЗЧС и ЗЧА и направление их на консультацию к врачу ортодонту;
- при необходимости, организация врачом стоматологом - терапевтом совместной консультации пациента несколькими специалистами (врачом челюстно - лицевым хирургом, врачом стоматологом - хирургом, врачом ортодонтом). [3, 4]

5.2 Диспансеризация

Дети с десневыми кистами нуждаются в диспансерном наблюдении только при изменении размера или цвета образования.

Дети с фолликулярными кистами должны быть поставлены на диспансерный учет и осмотр их должен осуществляться на каждом этапе лечения и восстановления и 1 раз в год в послеоперационном периоде. [3, 4]

Уровень убедительности В (уровень достоверности доказательств – 2)

6. Организация оказания медицинской помощи

Показания для плановой госпитализации в медицинскую организацию:

1) малый размер кисты;
2) отсутствие воспалительного процесса;
3) необходимость дополнительного обследования ребенка.

Показания для экстренной госпитализации в медицинскую организацию:

1) большой размер кисты;
2) угроза перелома челюсти;
3) острый воспалительный процесс;
4) состояния, угрожающие жизни ребенка.

Показания к выписке пациента из медицинской организации:

2) отсутствие воспалительных процессов;
3) удовлетворительное состояние и самочувствие ребенка;

4) эпителизация послеоперационной раны;
5) отсутствие осложнений.

7. Дополнительная информация, влияющая на течение и исход заболевания

Требования к режиму труда, отдыха, лечения и реабилитации

Детям после проведения операции по поводу удаления фолликулярных кист рекомендуется первые 2 часа после хирургического вмешательства не полоскать полость рта, не есть, далее в течение дня не употреблять горячую пищу во избежание появления болевых ощущений, а также не выполнять тяжелые физические упражнения. Начиная со второго дня после операции после еды, 3 раза в день следует проводить обработку послеоперационной области антисептическими растворами. Через 7 дней необходимо явиться на перевязку и осмотр к оперирующему врачу. План дальнейших перевязок и осмотров врач определяет индивидуально для каждого пациента. Далее, при необходимости, ребенок направляется на консультацию к врачу-ортодонту для определения показаний к восстановлению и/или исправлению имеющейся ЗЧА. Рекомендуется посещать врача стоматолога 2 раза в год.

После проведенного вмешательства в первые сутки рекомендуется ребенку соблюдать охранительный режим и есть мороженое. Родители ребенка должны быть предупреждены о необходимости немедленного обращения при появлении признаков воспалительного процесса. [3, 4]

Критерии оценки качества медицинской помощи

Группа заболеваний или состояний: Кисты, образовавшиеся в процессе формирования зубов

Код/коды по МКБ-10 К09.00, К09.03, К09.09

Формы, виды и условия оказания медицинской помощи:

- обращение в поликлинику с целью консультации;
- плановое лечение в поликлинике;
- лечение в условиях стационара под общим обезболиванием.

№	Критерии качества	Уровень достоверности доказательств	Уровень убедительности рекомендаций

1.	**Событийные (смысловые, содержательные, процессуальные) критерии качества**		
1.1	Проводилось ли при постановке диагноза:		
1.1.1	сбор анамнеза, выявление причинных факторов заболевания	2	Б
1.1.2	внешний осмотр	2	В
1.1.3	осмотр полости рта	2	В
1.1.4	определение подвижности зубов	2	Б
1.1.5	рентгенологическое обследование	1	А
1.2	Проводилось ли в ходе лечебных мероприятий:		
1.2.1	местное или общее обезболивание	2	В
1.2.2	вскрытие полости кисты	2	А
1.2.3	удаление оболочки кисты	2	Б
1.2.4	мобилизация краев раны	3	Б
1.2.5	накладывание швов или тампонада йодоформным тампоном	2	Б
1.2.6	гемостаз	2	Б
1.2.7	назначение повторного приема	1	А
2.	**Временные критерии качества**		
2.1	Устранение кисты	2	Б
2.2	Сохранность целостности сосудов и нервов	2	Б
2.3	Проведение контрольного осмотра	1	А
2.4	Введение лекарственных препаратов, обладающих анальгезирующим эффектом	2	Б
2.5	Повторные перевязки	2	Б
2.6	Наличие рекомендаций о необходимости работы с ортодонтом	2	Б

3.	**Результативные критерии качества**		
3.1	Восстановление костной ткани	1	А
3.2	Устранение воспалительных процессов	2	Б
3.3	Устранение патологических переломов	2	Б
3.4	Наличие рекомендаций о необходимости профилактического осмотра 2 раза в год	1	А
4.	**Дополнительные критерии**		
4.1	Правильность и полнота заполнения медицинской документации	1	А
4.2	Отсутствие осложнений после проведения местной анестезии	1	А
4.3	Отсутствие послеоперационного отека	2	Б
4.4	Отсутствие послеоперационных осложнений	2	Б
4.5	Отсутствие послеоперационного рубца, либо его минимальный размер	2	Б
4.6	Наличие рекомендаций о способах устранения ЗЧА	2	Б

Список литературы

1. Соловьев М. М., Семенов Г. М., Галецкий Д. В. Оперативное лечение одонтогенных кист: руководство для врачей - С - П.: СпецЛит, 2004; 129 с.

2. Афанасьев В. В. Хирургическая стоматология: учебник - М. ГЭОТАР-Медиа, 2011; 880 с.

3. Янушевич О. О., Кисельникова Л. П., Топольницкий О. З. Детская стоматология: учебник – М.:ГЭОТАР-Медиа, 2017; с.538 - 544.

4. Персин Л.С., Елизарова В.М., Дьякова С.В. Стоматология детского возраста. - М.: Медицина, 2003; 639 с.

5. Мак — Дональд Р., Эйвери Д. Стоматология детей и подростков. - М.: Медицинское информационное агенство, 2003; 766 с.

6. Камерон А., Уидмера Р. Справочник по детской стоматологии - М.: МЕДпресс - информ, 2003; с. 239 - 245.

Приложение А1. Состав рабочей группы по разработке и пересмотру клинических рекомендаций

Першина Александра Николаевна - штатный врач отделения хирургической стоматологии (детского), врач хирург - стоматолог;

Топольницкий Орест Зиновьевич - д. м. н., профессор, заслуженный врач России, заведующий кафедрой ДЧЛХ МГМСУ им. А. И. Евдокимова, врач челюстно - лицевой хирург;

Черняев Сергей Евгеньевич - к. м. н., заведующий отделением хирургической стоматологии (детского), врач хирург - стоматолог;

Гургенадзе Анна Панаетовна - к. м. н., доцент, заведующая учебной частью кафедры ДЧЛХ МГМСУ им. А. И. Евдокимова

Конфликт интересов: отсутствует.

Приложение А2. Методология разработки клинических рекомендаций

Целевая аудитория данных клинических рекомендаций:

- Врачи-стоматологи общей практики 31.08.72
- Врачи-стоматологи-терапевты 31.08.73
- Врачи - стоматологи - хирурги 31.08.74
- Врачи-стоматологи детские 31.08.76
- Врачи-ортодонты 31.08.77

Таблица 1. Шкала оценки уровней достоверности доказательств (УДД) для методов диагностики (диагностических вмешательств)

УДД	Расшифровка
1	Систематические обзоры исследований с контролем референсным методом или систематический обзор рандомизированных клинических исследований с применением мета - анализа
2	Отдельные исследования с контролем референсным методом или отдельные рандоминизированные клинические исследования и систематические обзоры исследований любого дизайна, за исключением рандоминизированных клинических исследований, с применением мета - анализа
3	Исследования без последовательного контроля референсным методом или исследования с референсным методом, не являющимся независимым от исследуемого метода или рандомизированные сравнительные исследования, в том числе когортные исследования
4	Несравнительные исследования, описание клинического случая
5	Имеются лишь обоснование механизма действия или мнение экспертов

Таблица 2. Шкала оценки уровней достоверности доказательств (УДД) для методов профилактики, лечения и реабилитации (профилактических, лечебных, реабилитационных вмешательств)

УДД	Расшифровка
1	Систематический обзор РКИ с применением мета - анализа
2	Отдельные РКИ и систематические обзоры исследований любого дизайна, за исключением РКИ, с применением мета - анализа

3	Нерандоминизированные сравнительные исследования, в т. ч. когортные исследования
4	Несравнительные исследования, описание клинического случая или серии случаев, исследование «случай - контроль»
5	Имеется лишь обоснование механизма действия вмешательства (доклинические исследования) или мнение экспертов

Таблица 3. Шкала оценки уровней убедительности рекомендаций (УУР) для методов профилактики, диагностики, лечения и реабилитации (профилактических, диагностических, лечебных, реабилитационных вмешательств)

УРР	**Расшифровка**
A	Сильная рекомендация (все рассматриваемые критерии эффективности (исходы) являются важными, все исследования имеют высокое или удовлетворительное методологическое качество, их выводы по интересующим исходам являются согласованными)
B	Условная рекомендация (не все рассматриваемые критерии эффективности (исходы) являются важными, не все исследования имеют высокое или удовлетворительное методологическое качество и/илиих выводы по интересующим исходам не являются согласованными)
C	Слабая рекомендация (отсутствие доказательств надлежащего качества (все рассматриваемые критерии эффективности (исходы) являются не важными, все исследования имеют низкое методологическое качество и их выводы по интересующим нас исходам не являются согласованными)

Порядок обновления клинических рекомендаций – пересмотр 1 раз в 3 года, при появлении новых данных с позиции доказательной медицины по вопросам диагностики, лечения, профилактики и реабилитации конкретных заболеваний, наличии обоснованных дополнений/замечаний к ранее утвержденным КР, на не чаще 1 раза в 6 месяцев.

Приложение Б. Алгоритмы действий врача

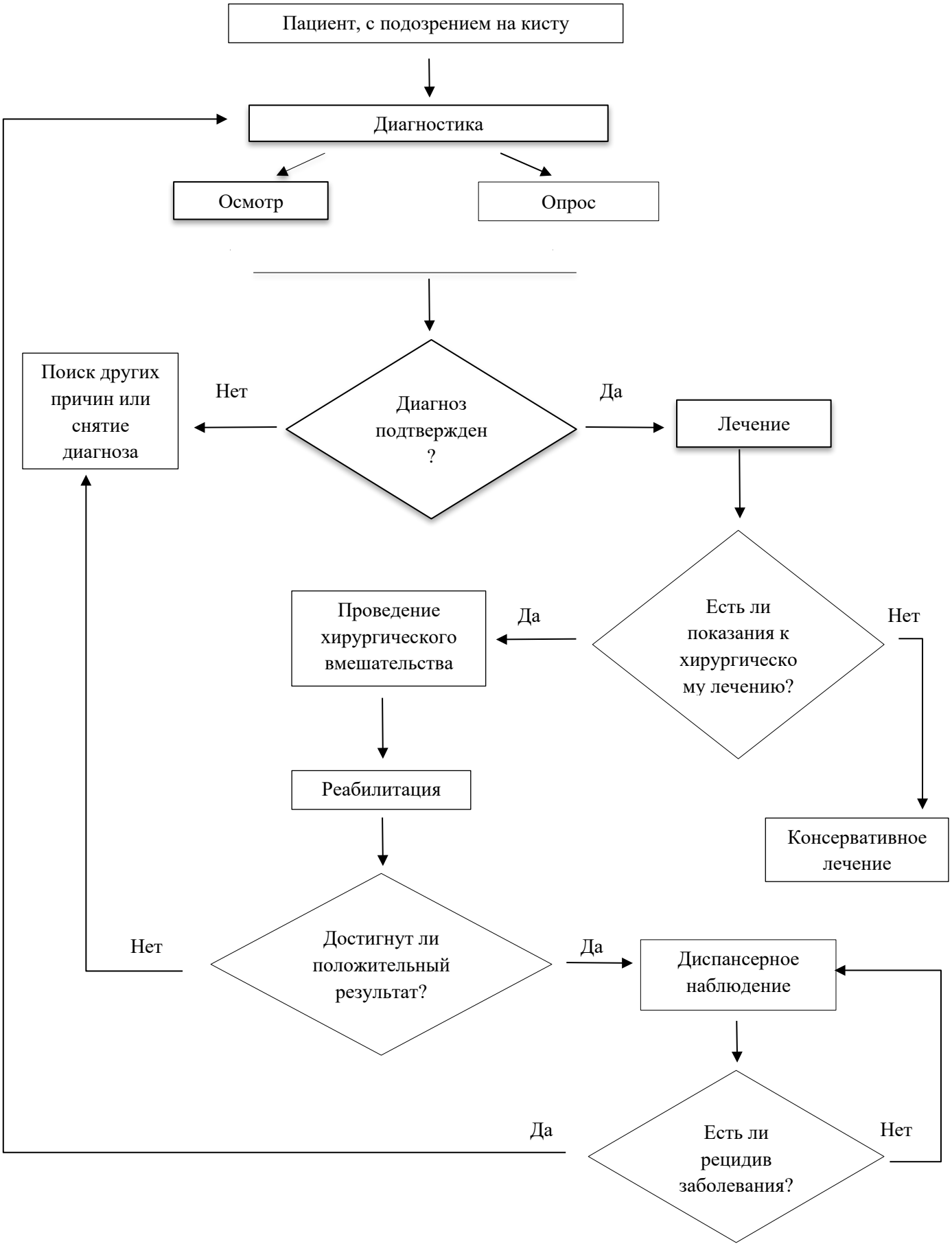

Приложение В Информация для пациента

- необходимо предупредить родителей ребенка о обязательности соблюдения рекомендаций врача и сроков обращения, а также о необходимости срочного обращения к врачу при наличии признаков ухудшения общего состояния ребенка, симптомов появления, распространения воспалительного процесса и отсутствии положительного результата после оказанной стоматологической помощи;
- после оказания помощи детям рекомендуется ограничение жевания, употребления жесткой пищи для снижения риска травматизации слизистой оболочки полости рта;
- требования к диетическим назначениям и ограничениям;
- в первые сутки после операции рекомендовано соблюдать охранительный режим.