Клинические рекомендации

Другие челюстно - лицевые аномалии (низкое прикрепление уздечки верхней губы)

Кодирование по Международной статистической классификации болезней и проблем, связанных со здоровьем: К07.8

Возрастная категория: дети

Год утверждения:

Разработчик клинической рекомендации:

- Стоматологическая ассоциация России

Оглавление

Оглавление....2
Список сокращений....3
Термины и определения....4
1. Краткая информация по заболеванию и состоянию....5
1.1 Определение....5
1.2 Этиология и патогенез заболевания или состояния....5
1.3 Особенности кодирования заболевания или состояния по Международной статистической классификации болезней и проблем, связанных со здоровьем....5
1.4 Классификация заболевания или состояния....5
1.5 Клиническая картина заболевания или состояния....6
2. Диагностика заболевания или состояния, медицинские показания и противопоказания к применению методов диагностики....6
2.1 Жалобы и анамнез....7
2.1.1 При сборе анамнеза необходимо учитывать:....7
2.2 Физикальное обследование....7
2.3 Лабораторные диагностические исследования....8
2.4 Инструментальные диагностические исследования....8
2.5 Иная диагностика....8
2.5.1. фото- и видеосъемка с помощью внутриротовой видеокамеры....8
3. Лечение, включая медикаментозную и не медикаментозную терапии, диетотерапию, обезболивание, медицинские показания и противопоказания к применению методов лечения....9
3.1 Консервативное лечение....9
3.1.1. Ортодонтическое лечение....9
3.2 Хирургическое лечение....9
3.2.1. Алгоритм и особенности проведения хирургического вмешательства....9
3.2.2. Осложнения во время операции и послеоперационном периоде....10
4. Медицинская реабилитация, медицинские показания и противопоказания к применению методов реабилитации....11
5. Профилактика и диспансерное наблюдение, медицинские показания и противопоказания к применению методов профилактики....11
5.1 Профилактика....11
5.2 Диспансеризация....12
6. Организация оказания медицинской помощи....12
7. Дополнительная информация (в том числе факторы, влияющие на исход заболевания или состояния)....13

Критерии оценки качества медицинской помощи.....13
Список литературы.....15
Приложение А1. Состав рабочей группы по разработке и пересмотру клинических рекомендаций 16
Приложение А2. Методология разработки клинических рекомендаций.....17
Приложение В Информация для пациентов.....20

Список сокращений

МКБ 10 - международная классификация болезней 10-го пересмотра

МКБ-С - Международная классификация стоматологических болезней на основе МКБ-10

ЗЧС - зубочелюстная система

ЗЧА - зубочелюстные аномалии

ЦНС - центральная нервная система

ЧЛО - челюстно - лицевая область

Термины и определения

Челюстно - лицевые аномалии - врожденные и приобретенные стойкие отклонения структуры и функции частей ЧЛО от нормального развития.

Диастема – заболевание, проявляющееся в виде увеличении расстояния между коронковыми частями постоянных центральных резцов верхней челюсти.

Истинная диастема - наследственное заболевание, при котором в интактном зубном ряду есть щель между центральными резцами и толстая, мощная уздечка верхней губы, волокна которой вплетаются в резцовый сосочек.

Ложная диастема - приобретенное заболевание в следствии адентии боковых резцов, аномалии формы или размеров резцов, наличия сверхкомплектных зубов между центральными резцами, вредных привычек и пр.

Уздечка верхней губы – тяж слизистой оболочки, имеющий широкую вершину близко к красной кайме губы, основание ее прикрепляется в области альвеолярного отростка верхней челюсти между центральными резцами.

Низкое прикрепление уздечки верхней губы — это врожденный порок развития, при котором волокна уздечки верхней губы вплетаются в области десневого края, резцового сосочка или внедряются в вершину расщепленного небного шва.

Пластика уздечки верхней губы - хирургическое вмешательство, заключающееся в иссечении слизистого тяжа в центральном отделе верхней челюсти.

Френулоэктомия — операция, заключающаяся в полном иссечении уздечки и участка ее периостального прикрепления.

Шейка зуба - часть зуба, различают анатомическую (переход ткани эмали коронки в ткани дентина корня зуба) и клиническую (соответствует краю десны) шейки.

Обнажение шейки зуба – патологическое состояние возникающее вследствие рецессии десны.

Локальный пародонтит - воспаление тканей пародонта, характеризующееся прогрессирующей деструкцией связочного аппарата периодонта и альвеолярной кости.

Рецессия десны - прогрессирующее смещение десны в направлении верхушки корня зуба (в апикальном направлении).

Резорбция костной ткани - уменьшение объема костной ткани.

1. Краткая информация по заболеванию и состоянию

1.1 Определение

Челюстно - лицевые аномалии - врожденные и приобретенные стойкие отклонения структуры и функции частей ЧЛО от нормального развития. [1]

Низкое прикрепление уздечки верхней губы — это врожденный порок развития, при котором волокна уздечки верхней губы вплетаются в области десневого края, резцового сосочка или внедряются в вершину расщепленного небного шва. [2]

1.2 Этиология и патогенез заболевания или состояния

Низкое прикрепление уздечки нижней губы – заболевание врожденные.

Причины развития патологии слизистой оболочки: нарушение эмбрионального развития тканей и органов полости рта в первом триместре внутриутробного развития плода. [1]

1.3 Особенности кодирования заболевания или состояния по Международной статистической классификации болезней и проблем, связанных со здоровьем

Международная классификация стоматологических болезней МКБ-10

К07.8 Другие челюстно - лицевые аномалии (низкое прикрепление уздечки нижней губы)

1.4 Классификация заболевания или состояния

В детском возрасте низкое прикрепление уздечки верхней губы можно диагностировать только в возрасте 8 - 9 лет, после прорезывания центральных постоянных резцов и боковых резцов не менее чем на ½ коронки.

Классификация уздечек верхней губы:

- тонкая, шириной до 1 мм в точке прикрепления;
- умеренно выраженная от 1 до 2 мм у основания;
- уздечка с утолщенным основанием > 2 мм. [2]

Классификация уздечек верхней губы по А. Корсаку:

- 1 тип: уздечка верхней губы толстая, мощная, треугольной формы и короткая, ее нижний полюс вплетается в резцовый сосочек на небе или в межзубной сосочек между центральными резцами, при оттягивании верхней губы сосочек бледнеет либо смещается, обнажая шейки зубов, в толще уздечки определяется плотный соединительно - тканный тяж, фиксированный к кости по средней линии, подвижность верхней губы ограничена, диастема свыше 3 мм, наблюдаются

признаки воспаления десны и маргинального пародонтита в следствии постоянной травматизации десневого сосочка во время приема пищи.

- 2 тип: уздечка верхней губы короткая, тонкая, может быть прозрачной, в виде дубликатуры слизистой, которая прикрепляется к гребню альвеолярного отростка между центральными резцами, диастема 2 - 3 мм.

1.5 Клиническая картина заболевания или состояния

Неправильное прикрепление мягких тканей к альвеолярному отростку при низком прикреплении уздечки верхней губы приводит к нарушению питания мягких тканей в этой области, так как при движении верхней губы происходит натяжение тканей мелкого преддверия, отслоение десны от шеек зубов (резцов), возникает локальная форма пародонтита (воспаление, затем убыль слизистой оболочки, рассасывание костной ткани, окружающей зуб, обнажение шейки и корня зуба). При врастании уздечки верхней губы в межзубной сосочек между центральными резцами верхней челюсти образуется диастема.

Патология слизистой оболочки сопровождается и косметическими нарушениями, когда мощная уздечка верхней губы видна при разговоре, улыбке и обнажается слизистая оболочка альвеолярного отростка. [2]

2. Диагностика заболевания или состояния, медицинские показания и противопоказания к применению методов диагностики

Главная задача при диагностике заключается в выявлении клинических признаков низкого прикрепления уздечки верхней губы, определении степени тяжести и выбора соответствующего метода лечения.

Диагностика мелкого преддверия полости рта включает сбор анамнеза, клинический осмотр и опрос ребенка.

Следует учитывать особенности диагностических мероприятий у детей:

- различный уровень объективности получаемой при расспросе информации от ребенка и третьих лиц (родители по-разному интерпретируют жалобы и анамнез);
- субъективность ощущений ребенка при проведении диагностических тестов;
- различный уровень взаимодействия врача, пациента и родителей;
- невозможность проведения сложных диагностических манипуляций из-за возрастных и психо - эмоциональных особенностей ребенка.[2]

Уровень убедительности В (уровень достоверности доказательств – 2)

2.1 Жалобы и анамнез

2.1.1 При сборе анамнеза необходимо учитывать:

- возраст ребенка;
- наличие сопутствующей патологии;
- жалобы пациента;
- давность и динамику заболевания;
- наличие травмы в прошлом и в настоящее время;
- наличие вредных привычек, наличие соматических заболеваний и аллергических реакций (обязательно должна быть заполнена анкета о здоровье ребенка);
- наличие непереносимости лекарственных препаратов и материалов, используемых на данном этапе лечения;
- наличие и регулярность индивидуальной гигиены полости рта;
- предыдущие обращения к стоматологу – как вел себя ребенок, как и в каком объеме проводилось лечение, применялось ли ранее местное обезболивание;
- наличие или отсутствие ортодонтического лечения. [2]

Уровень убедительности В (уровень достоверности доказательств – 2)

2.2 Физикальное обследование

При физикальном обследовании устанавливается локализация прикрепления вершины и основания уздечки верхней губы, величина диастемы, степень прорезывания зубов и размер коронок зубов, способность ребенка выполнять просьбы врача. В зависимости от клинической картины выбирают метод лечения.

1. внешний осмотр

- возможно нарушение конфигурации лица за счет врожденных заболеваний, сопутствующей общесоматической патологии, нарушении прикуса;
- наличие травматического повреждения кожи, губ (ссадины, гематомы).

2. внутриротовое обследование

- осмотр слизистой оболочки полости рта, уздечки верхней губы, слизистой оболочки неба (выявление явлений воспалительных заболеваний слизистой оболочки полости рта, выявления рубцов уздечки верхней губы после ранее проведенных операций);
- изменение коронковых частей зубов (изменение цвета зуба, наличие отлома коронки, трещины в твердых тканях, положение зуба в зубном ряду);

- обнаружение и исследование кариозной полости (расположение, глубина, наличие сообщения с полостью зуба, болезненность при зондировании, наличие грануляционной ткани);
- оценка состояния всех имеющихся зубов, особенно зубов фронтального отдела (при осмотре зуба выявляется перелом коронки различной степени, изменение положения зуба в зубном ряду, что говорит о перенесенной травме).

Целенаправленно выявляют:

- неадекватное психоэмоциональное состояние пациента перед лечением;
- острые поражения слизистой оболочки рта и красной каймы губ;
- острые воспалительные заболевания органов и тканей рта;
- заболевания тканей пародонта в стадии обострения;
- неудовлетворительное гигиеническое состояние рта;
- отказ от лечения. [2]

Уровень убедительности В (уровень достоверности доказательств – 2)

2.3 Лабораторные диагностические исследования

Для выявления патологии мягких тканей преддверия полости рта дополнительных лабораторных методов диагностики не требуется.

2.4 Инструментальные диагностические исследования

Для оценки состояния тканей пародонта проводится:

- рентгенологическое обследование (панорамная рентгенограмма, ортопантомограмма);
- реографическое исследование;
- периостометрия. [2]

Уровень убедительности В (уровень достоверности доказательств – 2)

2.5 Иная диагностика

2.5.1. фото- и видеосъемка с помощью внутриротовой видеокамеры

Позволяет обнаружить, оценить патологические изменения слизистой оболочки полости рта, тканей преддверия полости рта и уздечки верхней губы, визуализировать результаты исследования на экране, обсудить их с пациентом и его представителями, произвести фотографирование непосредственно в полости рта.

Уровень убедительности В (уровень достоверности доказательств – 2)

3. Лечение, включая медикаментозную и не медикаментозную терапии, диетотерапию, обезболивание, медицинские показания и противопоказания к применению методов лечения

Лечение патологии слизистой оболочки преддверия полости рта включает:

- пластику уздечки верхней губы (френулопластика, френулопластика по Лимбергу (Z - образная), Y - образная френулопластика, френулоэктомия) [2, 4, 5].

Процесс лечения завершается рекомендациями по срокам повторного обращения, профилактике возможных осложнений и возможной реабилитации пациента.

3.1 Консервативное лечение

3.1.1. Ортодонтическое лечение

Ортодонтическое лечение зависит от вида ЗЧА, возникшей у ребенка. Работа ортодонта направлена на постановку челюстей в правильное соотношение (прикус), стимуляцию роста челюстей, нормализацию окклюзии, постановку отдельных зубов в правильное положение, восстановление тканей пародонта и слизистой оболочки полости рта. [2]

Уровень убедительности В (уровень достоверности доказательств – 2)

3.2 Хирургическое лечение

Существует несколько видов операций:

- пластика уздечки верхней губы (френулопластика, френулопластика по Лимбергу (Z - образная), Y - образная френулопластика, френулоэктомия). [2, 4, 5]

Уровень убедительности В (уровень достоверности доказательств – 2)

3.2.1. Алгоритм и особенности проведения хирургического вмешательства

Проводится анестезия (аппликационная, инфильтрационная). Перед проведением инфильтрационной анестезии место вкола иглы обрабатывается аппликационным анестетиком.

Особенности применения анестезии у детей:

- *используются анестетики с низким содержанием вазоконстриктора или без вазоконстриктора;*

- *перед проведением инъекции желательно применение средств для аппликационной анестезии в виде гелей;*
- *если местная анестезия проводится впервые, необходимо дать понятные объяснения ребенку по поводу будущих ощущений (что онемение тканей будет временным и не представляет для него опасности), так как дети часто пугаются непривычных ощущений;*
- *необходимо дать рекомендации родителям по поведению после проведения анестезии, для предотвращения травматических повреждений слизистой оболочки полости рта.*

- френулопастика и френулоэктомия: после анестезии производится два окаймляющих уздечку разреза слизистой оболочки до кости, затем ткани отсепаровывают тупым путем от кости вверх, иссекают дубликатуру слизистой оболочки на губе (уздечку); мобилизуют края раны и ушивают кетгутом, проводят кюретаж срединного шва, кость закрывают йодоформным тампоном или Alvagel; наружно, на верхнюю губу накладывается давящая повязка [2, 5];
- по Лимбергу (Z - образная или пластика треугольными лоскутами): после анестезии проводят вертикальный разрез посередине уздечки, два косых разреза проводят от противоположных концов в разные стороны от первого разреза под углом 60 - 85º, сформированные треугольные лоскуты мобилизуют и фиксируют таким образом, чтобы центральный разрез располагался горизонтально; подслизистые тяжи отслаивают вдоль надкостницы апикально распатором, затем узловыми швами из кетгута ушивают горизонтальный разрез наглухо, фиксируя при этом к надкостнице, дополнительный разрезы ушивают наглухо без фиксации к надкостнице [4];
- Y - образная: после анестезии зафиксированную уздечку иссекают скальпелем и/или десневыми ножницами, после этого дефект приобретает ромбовидную форму, прилегающую к разрезу слизистую оболочку подрезают по краям в целях мобилизации, тонким распатором перемещают подслизистые ткани вдоль надкостницы в апикальном направлении, кетгутом фиксируют мобилизованную слизистую оболочку в глубине сформированного преддверия к надкостнице узловыми швами, рану ушивают наглухо [4].

3.2.2. Осложнения во время операции и послеоперационном периоде

- в момент выкраивания лоскута в области срединного костного шва возможно возникновение кровотечения.
- при проведении разреза, окаймляющего уздечку верхней губы, можно повредить круговую связку зубов 1.1, 2.1.
- с учетом функциональной незрелости тканей периодонта в области фронтальных зубов сразу же после их прорезывания, незаконченности формирования их корней фпенулопластику у детей лучше всего проводить не ранее 8–9 лет, т.е. после прорезывания боковых резцов.
- в послеоперационном периоде раннее удаление йодоформного тампона (до полной эпителизации краев раневых поверхностей) приводит к склеиванию раневых поверхностей губы и альвеолярного отростка и в дальнейшем к резкому уменьшению преддверия в этой области.
- без нормализации индивидуальной гигиены полости рта и устранения воспалительных процессов слизистой оболочки результаты операции не предсказуемы, т. к. наличие воспалительного процесса негативно влияет на заживление раны. [2, 3]

4. Медицинская реабилитация, медицинские показания и противопоказания к применению методов реабилитации

После проведения френулопластики:

- ребенку дают обезболивающее и рекомендуют съесть мороженое (лизать языком), просят соблюдать режим молчания и щадящую диету в первые сутки после операции. На вторые сутки после операции после еды необходимо проводить антисептическую обработку послеоперационной области.
- на 7 - 8 сутки после операции удаляется йодоформный тампон.
- на 10 - 12 сутки проводится гимнастика для улучшения кровообращения в послеоперационном поле, восстановления функции, а также для предупреждения образования грубых послеоперационных рубцов.
- через 1 месяц можно начинать ортодонтическое лечение. [2]

Уровень убедительности В (уровень достоверности доказательств – 2)

5. Профилактика и диспансерное наблюдение, медицинские показания и противопоказания к применению методов профилактики

5.1 Профилактика

Исходя из современных представлений о возникновении и диагностики патологии слизистой оболочки верхнего свода преддверия полости рта и ЗЧА, ее профилактика должна осуществляться по нескольким направлениям:

- исключение патологических экзогенных и эндогенных факторов, влияющих на женщину в 1 триместре беременности;
- санитарно - просветительская работа о диагностике ЗЧА врачами стоматологами - терапевтами;
- диагностика патологии слизистой оболочки врачами стоматологами - терапевтами при диспансерном осмотре детей и постановка на учет детей с признаками патологии;
- организация врачом стоматологом - терапевтом осмотра родителей ребенка с патологией слизистой оболочки полости рта, ЗЧА;
- своевременное выявление врачами стоматологами - терапевтами детей с патологией ЗЧС и ЗЧА и направление их на консультацию к врачу ортодонту;
- при необходимости, организация врачом стоматологом - терапевтом совместной консультации пациента несколькими специалистами (врачом стоматологом - хирургом, врачом ортодонтом). [1, 2, 3]

5.2 Диспансеризация

Дети с патологией слизистой оболочки верхнего свода преддверия полости рта и ЗЧА должны быть поставлены на диспансерный учет и осмотр их должен осуществляться в возрасте 8 - 10 лет и на каждом этапе лечения и восстановления. [1, 2, 3]

Уровень убедительности В (уровень достоверности доказательств – 2)

6. Организация оказания медицинской помощи

Вид медицинской помощи: первичная медико-санитарная помощь.

Условия оказания медицинской помощи: амбулаторно.

Лечение пациентов детского возраста с диагнозом “Другие челюстно - лицевые аномалии” проводится в лечебно-профилактических учреждениях стоматологического профиля, детской стоматологической поликлинике (отделении), хирургическом отделении детской поликлиники (отделения), в отделениях и кабинетах детской хирургической стоматологии

многопрофильных лечебно-профилактических учреждений, стоматологическом кабинете образовательной организации, а также в медицинских организациях, оказывающих медицинскую помощь детям со стоматологическими заболеваниями. Как правило, лечение проводится в амбулаторно-поликлинических условиях.

7. Дополнительная информация (в том числе факторы, влияющие на исход заболевания или состояния)

Требования к режиму труда, отдыха, лечения и реабилитации

Детям после проведения операции по поводу лечения патологии слизистой оболочки верхнего свода преддверия полости рта рекомендуется первые 2 часа после хирургического вмешательства не полоскать полость рта, не есть, в течение дня не употреблять горячую пищу во избежание появления болевых ощущений, а также не выполнять тяжелые физические упражнения. На вторые сутки после вмешательства необходимо посещение стоматолога - хирурга для осмотра послеоперационной области, а также соблюдение ребенком щадящего режима индивидуальной гигиены полости рта и проведение антисептической обработки послеоперационной области после каждого приема пищи. По истечении 10 - 12 дней ребенок начинает лечебную гимнастику в послеоперационной области. Далее ребенок направляется на консультацию к врачу-ортодонту для исправления образовавшейся ЗЧА. Рекомендуется посещать стоматолога 2 раза в год.

После проведенного вмешательства в первые сутки рекомендуется ребенку соблюдать режим молчания, есть мороженое или прикладывать холод к верхней губе. Родители ребенка должны быть предупреждены о необходимости немедленного обращения при появлении признаков воспалительного процесса. Также требуется повторный визит через 7 дней для профилактического осмотра после лечения.

Критерии оценки качества медицинской помощи

Группа заболеваний или состояний: Другие челюстно - лицевые аномалии

Код/коды по МКБ-10 К07.8

Формы, виды и условия оказания медицинской помощи:

- обращение в поликлинику с целью консультации;
- плановое лечение в поликлинике;
- лечение в условиях стационара под общим обезболиванием.

№	Критерии качества	Уровень достоверности доказательств	Уровень убедительности рекомендаций
1.	**Событийные (смысловые, содержательные, процессуальные) критерии качества**		
1.1	Проводилось ли при постановке диагноза:		
1.1.1	сбор анамнеза, выявление причинных факторов заболевания	2	Б
1.1.2	внешний осмотр	2	В
1.1.3	осмотр полости рта	2	В
1.1.4	определение величины диастемы, уровень прикрепления уздечки верхней губы	2	Б
1.1.5	рентгенологическое обследование	1	А
1.2	Проводилось ли в ходе лечебных мероприятий:		
1.2.1	местное или общее обезболивание	2	В
1.2.2	разрез в пределах слизистой оболочки	2	А
1.2.3	отсепаровывание надкостницы	2	Б
1.2.4	мобилизация краев раны	3	Б
1.2.5	накладывание швов	2	Б
1.2.6	гемостаз	2	Б
1.2.7	назначение повторного приема	1	А
2.	**Временные критерии качества**		
2.1	Увеличение глубины преддверия	2	Б
2.2	Сохранность целостности костной ткани	2	Б
2.3	Проведение контрольного осмотра	1	А
2.4	Введение лекарственных препаратов, обладающих анальгезирующим эффектом	2	Б

2.5	Назначение даты повторного приема	2	Б
2.6	Наличие рекомендаций о необходимости лечебной гимнастики и работы с ортодонтом	2	Б
3.	**Результативные критерии качества**		
3.1	Восстановление функции слизистой оболочки и увеличение глубины преддверия	1	А
3.2	Устранение диастемы	2	Б
3.3	Устранение пародонтита	2	Б
3.4	Наличие рекомендаций о необходимости профилактического осмотра 2 раза в год	1	А
4.	**Дополнительные критерии**		
4.1	Правильность и полнота заполнения медицинской документации	1	А
4.2	Отсутствие осложнений после проведения местной анестезии	1	А
4.3	Отсутствие послеоперационного отека	2	Б
4.4	Отсутствие послеоперационных осложнений	2	Б
4.5	Отсутствие послеоперационного рубца, либо его минимальный размер	2	Б
4.6	Наличие рекомендаций о способах устранения ЗЧА	2	Б

Список литературы

1. Персин Л.С., Елизарова В.М., Дьякова С.В. Стоматология детского возраста. - М.: Медицина, 2003; 639 с.

2. Янушевич О. О., Кисельникова Л. П., Топольницкий О. З. Детская стоматология: учебник – М.: ГЭОТАР-Медиа, 2017; с.538 - 544.

3. Корсак А. К. Детская хирургическая стоматология. - Минск: Вышэйшая школа, 2013; 527 с.

4. Кулаков А. А., Робустова Т. Г., Неробеев А. И. Хирургическая стоматология и челюстно - лицевая хирургия. Национальное руководство - М.: ГЭОТАР - Медиа, 2010, 928 с.
5. Мак — Дональд Р., Эйвери Д. Стоматология детей и подростков. - М.: Медицинское информационное агенство, 2003; 766 с.

Приложение А1. Состав рабочей группы по разработке и пересмотру клинических рекомендаций

Першина Александра Николаевна - штатный врач отделения хирургической стоматологии (детского), врач хирург - стоматолог;

Топольницкий Орест Зиновьевич - д. м. н., профессор, заслуженный врач России, заведующий кафедрой ДЧЛХ МГМСУ им. А. И. Евдокимова, врач челюстно - лицевой хирург;

Черняев Сергей Евгеньевич - к. м. н., заведующий отделением хирургической стоматологии (детского), врач хирург - стоматолог;

Гургенадзе Анна Панаетовна - к. м. н., доцент, заведующая учебной частью кафедры ДЧЛХ МГМСУ им. А. И. Евдокимова

Конфликт интересов: отсутствует.

Приложение А2. Методология разработки клинических рекомендаций

Целевая аудитория данных клинических рекомендаций:

- Врачи-стоматологи общей практики 31.08.72
- Врачи-стоматологи-терапевты 31.08.73
- Врачи - стоматологи - хирурги 31.08.74
- Врачи-стоматологи детские 31.08.76
- Врачи-ортодонты 31.08.77

Таблица 1. Шкала оценки уровней достоверности доказательств (УДД) для методов диагностики (диагностических вмешательств)

УДД	Расшифровка
1	Систематические обзоры исследований с контролем референсным методом или систематический обзор рандомизированных клинических исследований с применением мета - анализа
2	Отдельные исследования с контролем референсным методом или отдельные рандоминизированные клинические исследования и систематические обзоры исследований любого дизайна, за исключением рандоминизированных клинических исследований, с применением мета - анализа
3	Исследования без последовательного контроля референсным методом или исследования с референсным методом, не являющимся независимым от исследуемого метода или рандомизированные сравнительные исследования, в том числе когортные исследования
4	Несравнительные исследования, описание клинического случая
5	Имеются лишь обоснование механизма действия или мнение экспертов

Таблица 2. Шкала оценки уровней достоверности доказательств (УДД) для методов профилактики, лечения и реабилитации (профилактических, лечебных, реабилитационных вмешательств)

УДД	Расшифровка
1	Систематический обзор РКИ с применением мета - анализа
2	Отдельные РКИ и систематические обзоры исследований любого дизайна, за исключением РКИ, с применением мета - анализа

3	Нерандоминизированные сравнительные исследования, в т. ч. когортные исследования
4	Несравнительные исследования, описание клинического случая или серии случаев, исследование «случай - контроль»
5	Имеется лишь обоснование механизма действия вмешательства (доклинические исследования) или мнение экспертов

Таблица 3. Шкала оценки уровней убедительности рекомендаций (УУР) для методов профилактики, диагностики, лечения и реабилитации (профилактических, диагностических, лечебных, реабилитационных вмешательств)

УРР	**Расшифровка**
A	Сильная рекомендация (все рассматриваемые критерии эффективности (исходы) являются важными, все исследования имеют высокое или удовлетворительное методологическое качество, их выводы по интересующим исходам являются согласованными)
B	Условная рекомендация (не все рассматриваемые критерии эффективности (исходы) являются важными, не все исследования имеют высокое или удовлетворительное методологическое качество и/илиих выводы по интересующим исходам не являются согласованными)
C	Слабая рекомендация (отсутствие доказательств надлежащего качества (все рассматриваемые критерии эффективности (исходы) являются не важными, все исследования имеют низкое методологическое качество и их выводы по интересующим нас исходам не являются согласованными)

Порядок обновления клинических рекомендаций – пересмотр 1 раз в 3 года, при появлении новых данных с позиции доказательной медицины по вопросам диагностики, лечения, профилактики и реабилитации конкретных заболеваний, наличии обоснованных дополнений/замечаний к ранее утвержденным КР, на не чаще 1 раза в 6 месяцев.

Приложение Б. Алгоритмы действий врача

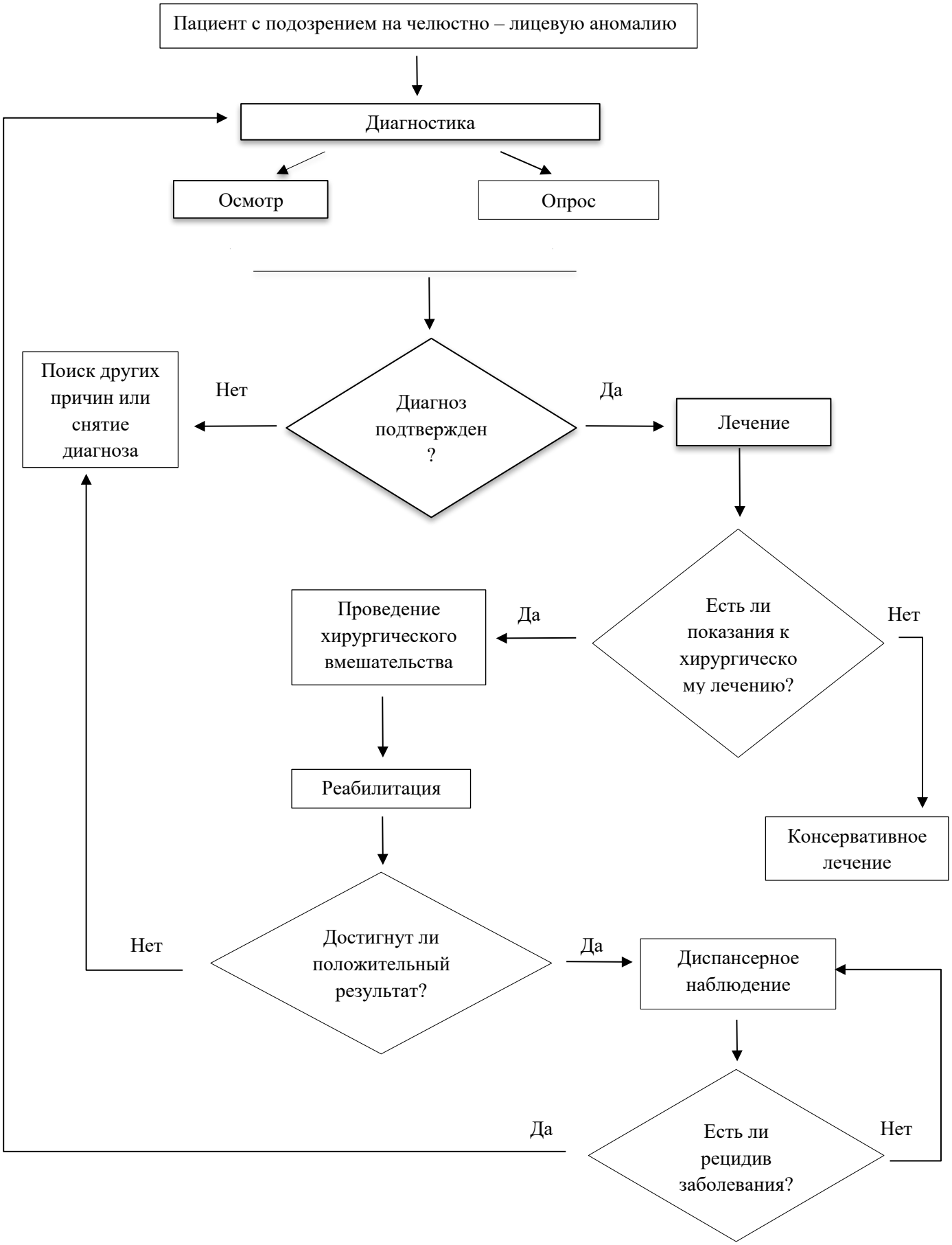

Приложение В Информация для пациентов

- необходимо предупредить родителей ребенка о обязательности соблюдения рекомендаций врача и сроков обращения, а также о необходимости срочного обращения к врачу при наличии признаков ухудшения общего состояния ребенка, симптомов появления, распространения воспалительного процесса и отсутствии положительного результата после оказанной стоматологической помощи;
- после оказания помощи детям рекомендуется ограничение жевания, употребления жесткой пищи для снижения риска травматизации слизистой оболочки полости рта;
- требования к диетическим назначениям и ограничениям.