Клинические рекомендации

Перелом мыщелкового отростка

МКБ 10: **S02.62**

Возрастная категория: взрослые

Год утверждения (частота пересмотра): **2024 (пересмотр каждые 3 года)**

Профессиональные некоммерческие медицинские организации:

- **Общество специалистов по челюстно-лицевой хирургии**

Оглавление

Ключевые слова....4

Список сокращений....5

Термины и определения....6

1. Краткая информация....7

1.1 Определение....7

1.2 Этиология и патогенез....7

1.3 Эпидемиология....8

1.4 Кодирование по МКБ-10....8

1.5 Классификация....9

1.6 Клиническая картина....9

2. Диагностика....11

2.1 Жалобы и анамнез....11

2.2 Физикальное обследование....11

2.3 Лабораторная диагностика....12

2.4 Инструментальная диагностика....12

2.5 Иная диагностика....12

3. Лечение....12

3.1 Консервативное лечение....12

3.2 Хирургическое лечение....13

3.3 Иное лечение....14

4. Реабилитация и диспансерное наблюдение....14

5. Профилактика и диспансерное наблюдение....14

6. Дополнительная информация, влияющая на течение и исход заболевания....15

7. Организация медицинской помощи....15

Критерии качества оценки медицинской помощи....15

Список литературы....17

Приложение А1. Состав рабочей группы....20

Приложение А2. Методология разработки клинических рекомендаций....21

Приложение А3. Связанные документы.....23

Приложение Б. Алгоритмы ведения пациента.....24

Приложение В. Информация для пациента.....27

Ключевые слова

- Перелом
- Мыщелковый отросток
- Компьютерная томография
- Нестероидные противовоспалительные препараты
- Травма
-

Список сокращений

МКБ-10 – Международная статистическая классификация болезней и проблем, связанных со здоровьем Всемирной организации здравоохранения десятого пересмотра.

МКБ-С – Международная классификация стоматологических болезней на основе МКБ-10

ОПТГ – ортопантомограмма

КТ – компьютерная томография

НПВС – нестероидные противовоспалительные препараты

НЧ – нижняя челюсть

МО – мыщелковый отросток

Термины и определения

Нижняя челюсть — непарная костная структура, образующая нижний отдел лицевого черепа. Является единственной подвижной костью в черепе взрослого человека.

1. Краткая информация

1.1 Определение

Перелом нижней челюсти (S02.6) - это нарушение целостности кости, наступающее внезапно под влиянием того или иного фактора приложенного усилия.

1.2 Этиология и патогенез

Переломы нижней челюсти, возникающие вследствие действующей силы на неповрежденную кость, относятся к травматическим. Возникающие в результате повреждения кости патологическими процессами (опухоли, кисты, остеомиелит и т.д.) называются патологическими.

Травматические переломы, как правило, связаны с бытовой травмой (драки, падение с высоты и др., часто в состоянии алкогольного опьянения) – 48, 9%; транспортный травматизм - 20, 5 %; производственная травма – 15, 2%; спортивная травма – 10, 3%; огнестрельные переломы – 5%; ятрогенные – 0, 1%.

Переломы нижней челюсти в области мыщелковых отростков наиболее сложны с точки зрения клиники, диагностики и выбора рациональной тактики лечения. Подобные травмы составляют от 25-40% в структуре травматических повреждений нижней челюсти. Переломы головки нижней челюсти с полным медиальным вывихом составляют особую группу. Особенность этих травм обусловлена, прежде всего, трудностью клинической и рентгенологической диагностики, разрывом капсулы височно-нижнечелюстного сустава, смещение фрагментов головки мыщелкового отростка. Кроме того дискутируются вопросы оперативного доступа и способа остеосинтеза. Однако у многих пациентов в остром периоде переломы головки нижней челюсти с полным медиальным вывихом не диагностируются. Как правило, это связано с неполным рентгенологическим обследованием или неправильной трактовкой данных при анализе ортопантомограммы. Это приводит к тому, что спустя несколько дней, а то и недель, у этих пациентов на первое место выходят такие симптомы как, нарушение функции нижней челюсти, нарушение окклюзии, затруднение приема пищи. Такие нарушения требуют проведения сложных реконструктивных хирургических вмешательств, длительной реабилитации.

1.3 Эпидемиология

Переломы костей лицевого черепа составляют около 3 % от числа повреждений костей скелета человека. Переломы нижней челюсти встречаются наиболее часто, составляя до 80 % от общего числа повреждений костей лицевого скелета. Характер переломов нижней челюсти обусловлена её подвижностью особенностями ее анатомического строения.

Среди переломов нижней челюсти различной локализации наибольшую сложность, как в отношении диагностики, так и в отношении лечения, представляют переломы мыщелковых отростков нижней челюсти, которые встречаются в 13,0-34,5% случаев у пострадавших с повреждениями нижней челюсти.

1.4 Кодирование по МКБ-10

Перелом нижней челюсти (S02.6):

S02.62 - Перелом мыщелкового отростка

1.5 Классификация

Перелом нижней челюсти

S02.62 - Перелом мыщелкового отростка

1.6 Клиническая картина

При переломах мыщелкового отростка жалобы больных определяются характером и локализацией перелома.

Больные жалуются на отек в околочелюстных тканях, усиливающуюся боль в области мыщелковых отростков при открывании и закрывании рта, на неправильное смыкание зубных рядов. Откусывание и пережёвывание пищи болезненно или невозможно. Также, пациенты могут отмечать головокружение, головную боль, тошноту или рвоту, при наличии сотрясения головного мозга, ушиба.

Собирая анамнез, врач должен выяснить, когда, где и при каких обстоятельствах получена травма. По клиническим признакам (сохранение сознания, контактность, характер дыхания, пульса, уровень артериального давления) оценивается общее состояние больного. Необходимо исключить повреждение других анатомических областей, особое внимание обращать на сочетанную травму челюсти и головного мозга, что может препятствовать началу оказания помощи по данным клиническим рекомендациям.

При обследовании определяется нарушение конфигурации лица за счёт отёка мягких тканей, гематомы, смещения подбородка в сторону от средней линии. На коже лица могут быть ссадины, кровоподтеки, раны. При пальпации мыщелковых отростков выявляется костный выступ, дефект кости или болезненная точка, чаще в области наиболее выраженной припухлости мягких тканей или гематомы. Выделяют два симптома: симптом прямой нагрузки – болезненность при нагрузке в области перелома и симптом

непрямой нагрузки - появление болезненности в области перелома при приложении давления на подбородок по оси нижней челюсти.

Для установления перелома мыщелкового отростка изучают объём движения головки в суставной впадине. Головки пальпируют во время движения челюсти, при этом наличие или отсутствие синхронного движения головок, недостаточность его амплитуды будет свидетельствовать в пользу перелома мыщелкового отростка.

Во время открывания и закрывания рта определяется уменьшение амплитуды движения нижней челюсти, боль и смещение подбородка в сторону от средней линии (в сторону перелома). При двустороннем переломе мыщелкового отростка возможно несмыкание фронтальной группы зубов.

В полости рта окклюзионные взаимоотношения нарушены из-за смещения отломков. При этом зубы малого отломка будут контактировать с антагонистами, а на большем отломке контакт зубов с антагонистами будет отсутствовать почти на всём протяжении, кроме моляров. Перкуссия зубов в области перелома, болезненна.

Данные клинической картины необходимо подтвердить результатами рентгенологического исследования. Рентгенограммы позволяют уточнить, топографию перелома, выраженность смещения отломков, наличие костных осколков. Рентгенологическое исследование проводят в проекциях (прямой и/или боковой), ортопантомография, компьютерная томография (дает наиболее исчерпывающее информацию о характере перелома).

2. Диагностика

2.1 Жалобы и анамнез

Диагностика перелома мыщелкового проводится путем сбора анамнеза, клинического осмотра и проведения дополнительных методов обследования (рентгенография) и направлена на определение наличия или отсутствия повреждения мыщелкового отростка, а также на выявление факторов, которые препятствуют немедленному началу лечения. Такими факторами могут быть:

- наличие непереносимости лекарственных препаратов и материалов, используемых на данном этапе лечения;
- неадекватное психо-эмоциональное состояние пациента перед лечением и подозрение на алкогольное и/или наркотическое опьянение;

- угрожающие жизни острое состояние/заболевание или обострение хронического заболевания (в том числе инфаркт миокарда, острое нарушение мозгового кровообращения и т.п.), развившееся до момента обращения за данной стоматологической помощью;
- отказ пациента от лечения.

Главная задача при диагностике заключается в определении локализации, характера и тяжести травмы. В зависимости от поставленного диагноза составляется план комплексного лечения. При необходимости привлекаются специалисты другого профиля.

После проведения всех этапов диагностики пациенты могут быть госпитализированы в стационар для оперативной иммобилизации отломков мыщелкового отростка. Показаниями к госпитализации являются: невозможность сопоставить отломки мыщелкового отростка внутриротовым доступом и обеспечить надежную фиксацию на время консолидации, сочетанные травмы, социальные показания

2.2 Физикальное обследование

Медицинские услуги для физикального обследования в соответствии с номенклатурой медицинских услуг представлены в Приложении Г (табл. 2)

При осмотре определяют и оценивают:

При объективном исследовании оценивают общее состояние больного по клиническим признакам. Необходимо исключить травматические повреждения других областей. При внешнем осмотре оценивают форму и конфигурацию лица, выявляют наличие отека или других патологических изменений. Далее необходимо определить наличие симптома нагрузки.

Необходимо проводить пальпацию лимфатических узлов головы и шеи, которая проводится бимануально и билатерально, сравнивая правую и левую половины лица и шеи.

При осмотре рта оценивают состояние зубных рядов, слизистой оболочки, ее цвет, увлажненность, наличие патологических изменений. При осмотре, обращают внимание на открывание и закрывание рта, изменения окклюзии.

Проводят анализ возможных повреждений других органов и частей тела.

2.3 Лабораторная диагностика

Медицинские услуги для лабораторной диагностики в соответствии с номенклатурой медицинских услуг представлены в Приложении Г (табл. 2)

Диагноз перелом мыщелкового отростка устанавливается на основании данных рентгенологического исследования, манаульной пальпации и данных анамнеза.

Уровень убедительности В (уровень достоверности доказательств – 2)

2.4 Инструментальная диагностика

Медицинские услуги для инструментальной диагностики в соответствии с номенклатурой медицинских услуг представлены в Приложении Г (табл. 2)

Уровень убедительности В (уровень достоверности доказательств – 2)

2.5 Иная диагностика

Медицинские услуги для иной диагностики в соответствии с номенклатурой медицинских услуг представлены в Приложении Г (табл. 2)

Перелом мыщелкового отростка следует отличать от переломов других костей лицевого скелета и новообразований.

Уровень убедительности А (уровень достоверности доказательств – 2)

3. Лечение

3.1 Консервативное лечение

Показания: отсутствие смещения фрагментов мыщелкового отростка нижней челюсти, достаточное количество зубов антагонистов во всех группах, общие противопоказания для проведения хирургического метода лечения.

Лечебные методы подразделяются на шины внелабораторного (назубные стандартные и индивидуальные гнутые проволочные шины, шины Тигерштедта, шина Васильева) и лабораторного изготовления. К последним относятся различные сложные протезы, шины Ванкевич, Порта и другие аппараты, используемые при сложных, застарелых переломах и дефектах кости нижней челюсти.

Репонирующие шины: гнутые назубные шины с зацепными петлями из алюминиевой проволоки; стандартные назубные ленточные шины с зацепными крючками Васильева; пластмассовые шины в различных модификациях. Наиболее распространенными являются гнутые проволочные назубные шины Тигерштедта, которые изготавливаются индивидуально для каждого больного. Для шинирования больного необходимы: инструменты для изготовления шин (крампонные щипцы, анатомический пинцет, кровоостанавливающие зажимы, иглодержатель, зуботехнические ножницы) алюминиевая проволока диаметром 1, 8-2 мм, длиной 12.15 см.; ортодонтическая проволока диаметром 0, 8 мм, длиной 12.15 см.; бронзоалюминиевая проволока диаметром 0, 4-0, 6 мм, длиной до 10 см.; резиновые кольца.

Так же применяется иммобилизация с использованием ортодонтических минивинтов и эластических тяг.

3.2 Хирургическое лечение

Хирургические методы лечения пациентов с переломами мыщелкового отростка нижней челюсти: остеосинтез, эндопротезирование. Выбор хирургического доступа для проведения остеосинтеза мыщелкового отростка зависит от уровня линии перелома: внутриротовой доступ с эндовидеоассистированием при переломах основания и шейки мыщелкового отростка нижней челюсти, модифицированный предушный доступ – переломы головки мыщелкового отростка.

Показания для остеосинтеза: смещение фрагментов мыщелкового отростка нижней челюсти недостаточное количество или полное отсутствие зубов; подвижность зубов (при заболеваниях пародонта); комбинированные поражения; психические расстройства; социальные показания и т.п.

С целью фиксации фрагментов применяют минипластины и минивинты.

Показания для эндопротезирования: многооскольчатые переломы мыщелкового отростка, при которых отсутствует возможность адекватной фиксации фрагментов.

В зависимости от тяжести травмы, характера и локализации перелома больным назначается антибактериальная, противовоспалительная, антигистаминная, общеукрепляющая терапия (витамины, рациональное питание). Необходима специальная гигиена и уход за полостью рта.

Профилактика воспалительных осложнений (острый гнойный периостит, нагноение костной раны, травматический остеомиелит): своевременная и ригидная фиксация фрагментов; рациональная медикаментозная терапия.

Уровень убедительности В (уровень достоверности доказательств – 2)

3.3 Иное лечение

Не предусмотрено.

Уровень убедительности В (уровень достоверности доказательств – 2)

4. Реабилитация и диспансерное наблюдение

После проведенного лечения необходимо динамическое наблюдение и рентгенологический контроль.

5. Профилактика и диспансерное наблюдение

С целью профилактики рецидивов рекомендован рентгенологический контроль и наблюдение хирурга стоматолога по месту жительства.

Уровень убедительности В (уровень достоверности доказательств – 2)

6. Дополнительная информация, влияющая на течение и исход заболевания

6.1. Неполная иммобилизация отломков

- При отсутствии иммобилизации возможен риск формирования ложного сустава, анкилоза ВНЧС.

Уровень убедительности А (уровень достоверности доказательств – 2)

7. Организация медицинской помощи

Лечение пациентов с переломами мыщелкового отростка проводится в амбулаторно-поликлинических и специализированных челюстно-лицевых хирургических отделениях. По показаниям, консервативное лечение перелома мыщелкового отростка (шинирование челюстей) проводится в условиях поликлиники или в специализированных челюстно-лицевых хирургических отделениях. Пациенту могут предложить лечение в амбулаторно-поликлинических или стационарных условиях. Поводом для госпитализации является полное отсутствие зубов на одной или обеих челюстях, угроза развития инфекционно-воспалительных осложнений в области перелома, обострение сопутствующих заболеваний, социально-бытовые условия и невозможность пациентом самостоятельно осуществлять необходимые манипуляции, связанные с уходом за полостью рта. Продолжительность стационарного лечения от одной недели. Долечивание в амбулаторно-поликлинических условиях.

При необходимости проведения оперативного вмешательства (остеосинтез мыщелкового отростка) дальнейшее лечение проводится в условиях стационара специализированных челюстно-лицевых хирургических отделений.

Оказание помощи больным с переломами мыщелкового отростка осуществляется в основном врачами-стоматологами хирургами и челюстно-лицевыми хирургами. В процессе оказания помощи могут принимать участие стоматологи-ортопеды, стоматологи-терапевты, стоматологи общей практики, неврологи, физиотерапевты, рентгенологи,

зубные техники, гигиенисты стоматологические - по показаниям, средний медицинский персонал.

Критерии качества оценки медицинской помощи

Группа заболеваний или состояний перелом мыщелкового отростка

Код/коды по МКБ-10 S02.62

Нозологические формы: перелом нижней челюсти

Вид медицинской помощи: первичная помощь

Условия оказания медицинской помощи: амбулаторно

№	Критерии качества	Уровень достоверности доказательств	Уровень убедительности рекомендаций
1	Восстановление функции жевания	**III (3)**	**A**
2	Стабильное максимальное открывание рта	**III (3)**	**B**
3	Отсутствие боли при открывании рта	**III (3)**	**B**
4	Стабилизация окклюзии	**III (3)**	**A**

Список литературы

1. Дробышев, А.Ю. Реабилитация больных с дефектами челюстей с применением имплантатов / А.Ю. Дробышев, В.С. Агапов, А.А. Гаджикулиев // Материалы V Международной конференции челюстно-лицевых хирургов и стоматологов. СПб., 2000. - С. 52.
2. Дробышев А.Ю., Мамедов Р.Н. Сравнительная оценка различных оперативных доступов для остеосинтеза у больных с переломами мыщелкового отростка нижней челюсти // Новые технологии в стоматологии. - 2011. - С. 119.
3. Агапов, С. Особенности оперативного лечения больных с переломами мыщелкового отростка нижней челюсти / В.С. Агапов, А.Ю. Дробышев, О.Ф. Гусев // Тр. VII Всероссийского съезда стоматологов / – М., 2001. – С. 140 – 141.
4. Агапов, С. Травматические повреждения мыщелкового отростка нижней челюсти и пути решения восстановления функции / В.С. Агапов, А.Ю. Дробышев, О.Ф. Гусев // Тр. VII Всероссийского съезда стоматологов. – М., 2001. – С. 143 – 144.
5. Робустова Т.Г. Обследование хирургического стоматологического больного // Хирургическая стоматология. М.: Медицина. - 2003. - С. 21-34.
6. Иващенко, Н.И. Разработка и внедрение методов лечения больных с переломами нижней челюсти : дис. в виде науч. докл. … канд. мед. наук / Иващенко Н… И… ; - М., 2000.-30 с.
7. Аржанцев, П.З. Роль хирургического и ортопедического лечения в реабилитации раненых в челюстно-лицевую область / П.З. Аржанцев, В.Б. Горбуленков, В.Н. Марченко // Актуальные вопросы челюстно-лицевой хирургии в стоматологии: тез. статей и докладов. – М., 1996. – С. 15 – 18.
8. Артюшкевич, А.С. Лечение переломов нижней челюсти в области подбородка при помощи пластин в виде рамки / А.С. Артюшкевич // Материалы Международной конф. чел.-лиц. хирургов. – Санкт-Петербург, 1996. – С.9.
9. Архипов, В.Д. Совершенствование хирургической санации больных с переломом нижней челюсти / В.Д. Архипов // – Стоматология. – 1999. – № 5. – С. 52 – 54.
10. Архипов, В.Д. Оптимизация местного лечения переломов нижней челюсти и разработка методов профилактики гнойно-воспалительных осложнений: автореф. дис. … докт. мед. наук: 14.00.21 / Архипов Вячеслав Дмитриевич Архипов ; ММСИ. – М., 1988. – 33 с.
11. Лепилин, А.В. Динамика изменений системы иммунитета в посттравматическом периоде у больных с переломами нижней челюсти / А.В. Лепилин, Н.Л. Ерокина, В.Ю. Широков // Материалы 4-й Междунар. конф. челюстно-лицевых хирургов и стоматологов. - СП-б., 1999. - С. 92.
12. Баронов, А.И. Новый способ непрерывного лигатурного шинирования при лечении переломов челюстей / А.И. Баронов // – Стоматология. – 1967. – № 1. – С. 68 – 71.
13. Васильев, С. Применение стандартных назубных ленточных шин из нержавеющей стали для лечения переломов челюстей / В.С. Васильев // –Организация помощи и лечения травм челюстно-лицевой области. – М., – 1970. –С. 80 – 81.
14. Волковец, А.Н. Обоснование лечения переломов нижней челюсти проволочными шинами, расположенными на язычной поверхности зубов: автореф. дис. … канд. мед. наук.: / Волковец Андрей Николаевич ; Минск, 1990. – 19 с.
15. Дацко, А.А. Реализация современных принципов лечения повреждений челюстно-лицевой области / А.А. Дацко, Д.В. Тетюхин // Стоматология. -2003 № 1. - С. 17-21.
16. Донской, В.В. Оперативно-ортопедический способ фиксации отломков при переломах нижней челюсти в пределах зубного ряда / В.В. Донской // Стоматология. -1990.-№5.- С.41-43.
17. Заболевания височно-нижнечелюстного сустава / под ред. А.Ю.Дробышева. – Москва: ГЭОТАР-Медиа, 2022. – 360 с.
18. Зотов, В.М. Современные методы лечения и реабилитации больных с множественной и сочетанной травмой челюстно-лицевой области: автореф. дис. … докт. мед. наук: 14.00.21 / Зотов Валентин Михайлович. – СамГМУ. – Самара, 1997. – 35 с.
19. Зуев, В.П. Клеточные факторы иммунитета у больных с травматическим остеомиелитом нижней челюсти / В.П. Зуев, В.И. Литвинов // Стоматология. 1981. - Т.60. - № 3. - С. 42-44.

20. Изотов О.И., Свиридов Е.Г., Дробышев А.Ю. Особенности выбора хирургических доступов у пациентов с переломами мыщелкового отростка нижней челюсти // Голова и шея. Журнал федерации специалистов по лечению заболеваний головы и шеи. 2018;3:12-19.
21. Крылов, Ю.Ф. Антибиотики и их использование в стоматологии / Ю.Ф. Крылов, Е.В. Зорян // - Стоматология. - 1997. - № 6. - С. 70-74.
22. Микроангио-графические исследования репаративной регенерации нижней челюсти при нормальной консолидации и травматическом остеомиелите / Швырков М.Б., Сумароков Д.Д., Сазонова И.А. и др. // Стоматология. - 1986. -т.65. - № 4. - С.13-16.
23. Мингазов, Г.Г. «Биоплант» в профилактике гнойно-воспалительных осложнений повреждений нижней челюсти / Г.Г. Мингазов, А.М. Сулейманов // Тр. VI съезда Стоматологической ассоциации России. - М., 2007. - С. 327.
24. Рабухина, Н.А. Рентгенодиагностика некоторых заболеваний зубочелюстной системы / Н.А. Рабухина. - М.: Медицина, 1974. - 280 с.
25. Министерство здравоохранения и социального развития РФ: [Электронный ресурс] URL: http://www.rosminzdrav.ru/.
26. МКБ-С: Международная классификация стоматологических болезней на основе МКБ-10: Перевод с англ. / ВОЗ: Науч. ред. А.Г.Колесник - 3-е изд. - М.: Медицина, 1997. – VIII, 248 с.
27. МКБ-10, Международная статистическая классификация болезней и проблем, связанных со здоровьем, в 3-х томах - М., 2003.-2440 с.
28. Новосядлая, Н.В. Клинико-иммунологические параллели неосложненного и осложненного течения переломов нижней челюсти и возможности иммунокоррекции: автореф. дис. …. канд. мед. наук.: 14.00.21 / Новосядская Наталья Васильевна ; Ростов н/Д., 2000. -25 с.
29. Номенклатура работ и услуг в здравоохранении. Утверждена Минздравсоцразвития 12 июля 2004 г. – Москва: издательство «Ньюдиамед», 2004. – 211 с.
30. Приказ Минздравсоцразвития России №1664н от 27 декабря 2011г. «Об утверждении номенклатуры медицинских услуг» (ред. От 10.12.2014г.).
31. Приказ Минздравсоцразвития Росии № 1496 н от 07 декабря 2011 г. «Об утверждении порядка оказание медпомощи взрослому населению при стоматологических заболеваниях».
32. Протокол ведения больных. Частичное отсутствие зубов. Полное отсутствие зубов (полная вторичная адентия). - М: Медицинская книга, 2011 – 136 стр.
33. Протокол ведения больных. Болезни периапикальных тканей. - М: Медицинская книга, 2011 – 116 стр.
34. Протокол ведения больных. Болезни пульпы зуба. - М: Медицинская книга, 2011 – 104 стр.
35. Постановление Правительства Российской Федерации от 05.11.97 № 1387 «О мерах по стабилизации и развитию здравоохранения и медицинской науки в Российской Федерации» (Собрание законодательства Российской Федерации, 1997, № 46, ст. 5312).
36. Робустова, Т.Г. Сравнительная оценка травмы лицевого скелета за 1985-1989 гг. и 1995-1998 гг. // Тр. VI съезда Стоматологической ассоциации России - М., 2000. - С. 337-338.
37. Челюстно-лицевая хирургия. Учебник. / Под ред. Дробышева А.Ю., Янушевича О.О. - М.: ГЭОТАР-Медиа, 2018.
38. Робустова, Т.Г. Оценка иммунологического статуса при переломах нижней челюсти / Т.Г. Робустова, К.А. Лебедев, И.И. Каргаполова // - Стоматология. -1989.- № 1 - С.58 - 60.
39. Робустова Т.Г., Стародубцев В.С. Обезболивание. В кн. «Хирургическая стоматология». // М.: Медицина. - 2006. - С. 299.
40. Рудько, В.Ф. Костная пластика нижней челюсти : автореф. дис. …. канд. мед. наук.: 14.00.21 / Рудько Владимир Федорович; М., 1950. - 22 с.
41. Филиппов, С.В. Сравнительная клинико-иммунологическая характеристика течения переломов нижней челюсти у больных Якутска и Москвы / С.В. Филиппов, Ю.И. Чергештов, К.А. Лебедев // - Стоматология. -1998.- № 1 - С. 36-38.
42. Холодов, С.В. Особенности питания больных с переломами нижней челюсти / С.В. Смирнов, Е.Н. Лебедев // Тр. Вопросы травматологии и восстановит, хирургии ЧЛО. Реабилитация. Профилактика. Осложнения - М., 1990. - С.41-43.

43. Швырков, М.Б. Неогнестрельные переломы челюстей / М.Б. Швырков, В.В. Афанасьев, В.С. Стародубцев. - М., Медицина. - 1999. - 335 с.
44. Abubaker A.O. Postoperative antibiotic prophylaxis in mandibular fractures: A preliminary randomized; double-blind and placebo-controlled clinical study // J. Oral Maxillofac Surg. 2001 v.59 N 12 P. 1415- 1419.
45. Cabrini Gabrielli M.A., Real Gabrielli M.F. Marcantonio E. et al. Fixation of mandibular fractures with 2, 0-mm miniplates: review of 191 cases // J. Oral. Surg., 2003. Vol. 61. - №4. - p. 430-436.
46. Cho Y.S. Disseminated intravascular coagulation after a surger for a mandibular fracture // J. Oral Maxillofac Surg. 2001 v.59 N 1 P. 98-102.
47. Feller K.U., Richter G., Schneider M., Eckelt // Combination of microplate and mini plate for osteosynthesis of mandibular fractures: an experimental study // J. Oral. Maxillofac. Surg., 2002. Vol. 31. - №1. - p. 78-83.
48. Lamphier J., Ziccardi V., Ruvo A. et al. Complications of mandibular fractures in an urban teaching centre // J. oral Maxillofac., 2003. Vol. 61. -№7. - p. 745-749.
49. Schon R., Roveda S.L., Carter B. Mandibular fractures in Townsville, Australia: Incidence, etiology and treatment using the 2.0 AO/ASIF miniplate system // Oral Maxillofac., 2001. Vol. 39. - p. 145-148.
50. Yerit K.C., Enslidis G., Schopper C. et al. Fixation of mandibular fractures withbiodegradable plates and screws // Oral Surg., Oral Med., Oral Pahol. 2002 v.93 N 3 P.294-300.

Приложение А1. Состав рабочей группы

1. А.Ю. Дробышев
2. И.Ю. Чаусская
3. А.А. Митерев
4. О.И. Изотов

Конфликт интересов отсутствует.

Приложение А2. Методология разработки клинических рекомендаций

Целевая аудитория данных клинических рекомендаций:

1. Врачи-стоматологи хирурги

2. Врачи-стоматологи ортопеды

3. Физиотерапевт

Таблица П1 – Уровни достоверности доказательств

Уровень достоверности	**Источник доказательств**
I (1)	Проспективные рандомизированные контролируемые исследования Достаточное количество исследований с достаточной мощностью, с участием большого количества пациентов и получением большого количества данных Крупные мета-анализы Как минимум одно хорошо организованное рандомизированное контролируемое исследование Репрезентативная выборка пациентов
II (2)	Проспективные с рандомизацией или без исследования с ограниченным количеством данных Несколько исследований с небольшим количеством пациентов Хорошо организованное проспективное исследование когорты Мета-анализы ограничены, но проведены на хорошем уровне Результаты не презентативны в отношении целевой популяции Хорошо организованные исследования «случай-контроль»
III (3)	Нерандомизированные контролируемые исследования Исследования с недостаточным контролем Рандомизированные клинические исследования с как минимум 1 значительной или как минимум 3 незначительными методологическими ошибками Ретроспективные или наблюдательные исследования Серия клинических наблюдений Противоречивые данные, не позволяющие сформировать окончательную рекомендацию
IV (4)	Мнение эксперта/данные из отчета экспертной комиссии, экспериментально подтвержденные и теоретически обоснованные

Таблица П2 – Уровни убедительности рекомендаций

Уровень убедительности	**Описание**	**Расшифровка**
A	Рекомендация основана на высоком уровне доказательности (как минимум 1 убедительная публикация I уровня доказательности, показывающая	Метод/терапия первой линии; либо в сочетании со стандартной методикой/терапией

	значительное превосходство пользы над риском)	
B	Рекомендация основана на среднем уровне доказательности (как минимум 1 убедительная публикация II уровня доказательности, показывающая значительное превосходство пользы над риском)	Метод/терапия второй линии;либо при отказе, противопоказании, или неэффективности стандартной методики/терапии. Рекомендуется мониторирование побочных явлений
C	Рекомендация основана на слабом уровне доказательности (но как минимум 1 убедительная публикация III уровня доказательности, показывающая значительное превосходство пользы над риском) *или* нет убедительных данных ни о пользе, ни о риске)	Нет возражений против данного метода/терапии или нет возражений против продолжения данного метода/терапии Рекомендовано при отказе, противопоказании, или неэффективности стандартной методики/терапии, при условии отсутствия побочных эффектов
D	Отсутствие убедительных публикаций I, II или III уровня доказательности, показывающих значительное превосходство пользы над риском, либо убедительные публикации I, II или III уровня доказательности, показывающие значительное превосходство риска над пользой	Не рекомендовано

Порядок обновления клинических рекомендаций – пересмотр раз в 3 года.

Приложение А3. Связанные документы

1.

Приложение Б. Алгоритмы ведения пациента

Обследование направлено на установление диагноза, соответствующего модели пациента, исключение осложнений, определение возможности приступить к лечению без дополнительных диагностических и лечебно-профилактических мероприятий.

С этой целью всем больным обязательно производят сбор анамнеза, осмотр рта и зубов, а также другие необходимые исследования, результаты которых заносят в медицинскую карту.

Обследование направлено на установление диагноза, соответствующего модели пациента, исключение осложнений, определение возможности приступить к лечению без дополнительных диагностических и лечебно-профилактических мероприятий

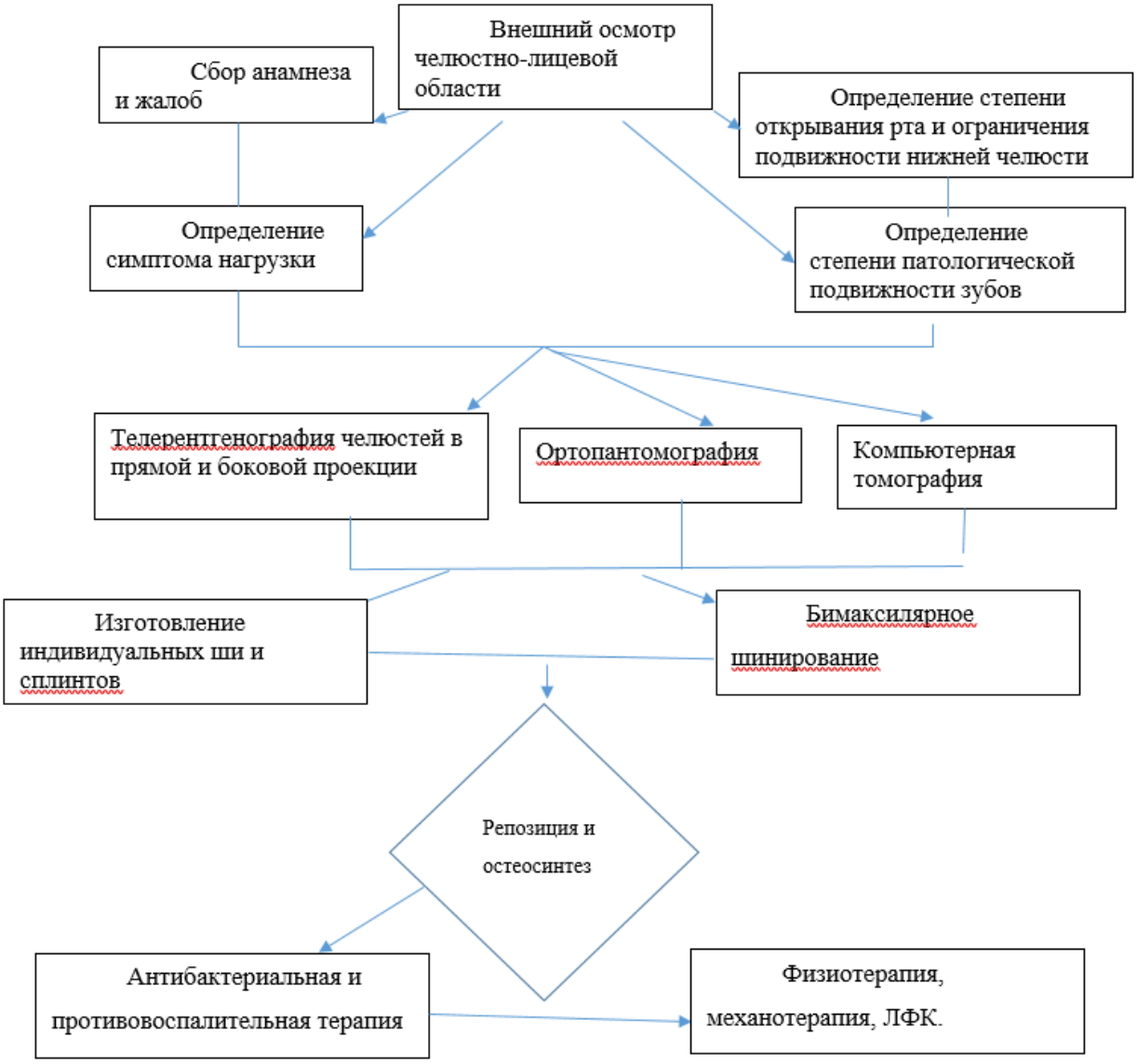

Приложение В. Информация для пациента

Своевременное использование методов хирургического и ортопедического лечения, строгое выполнение пациентом рекомендаций врача.